

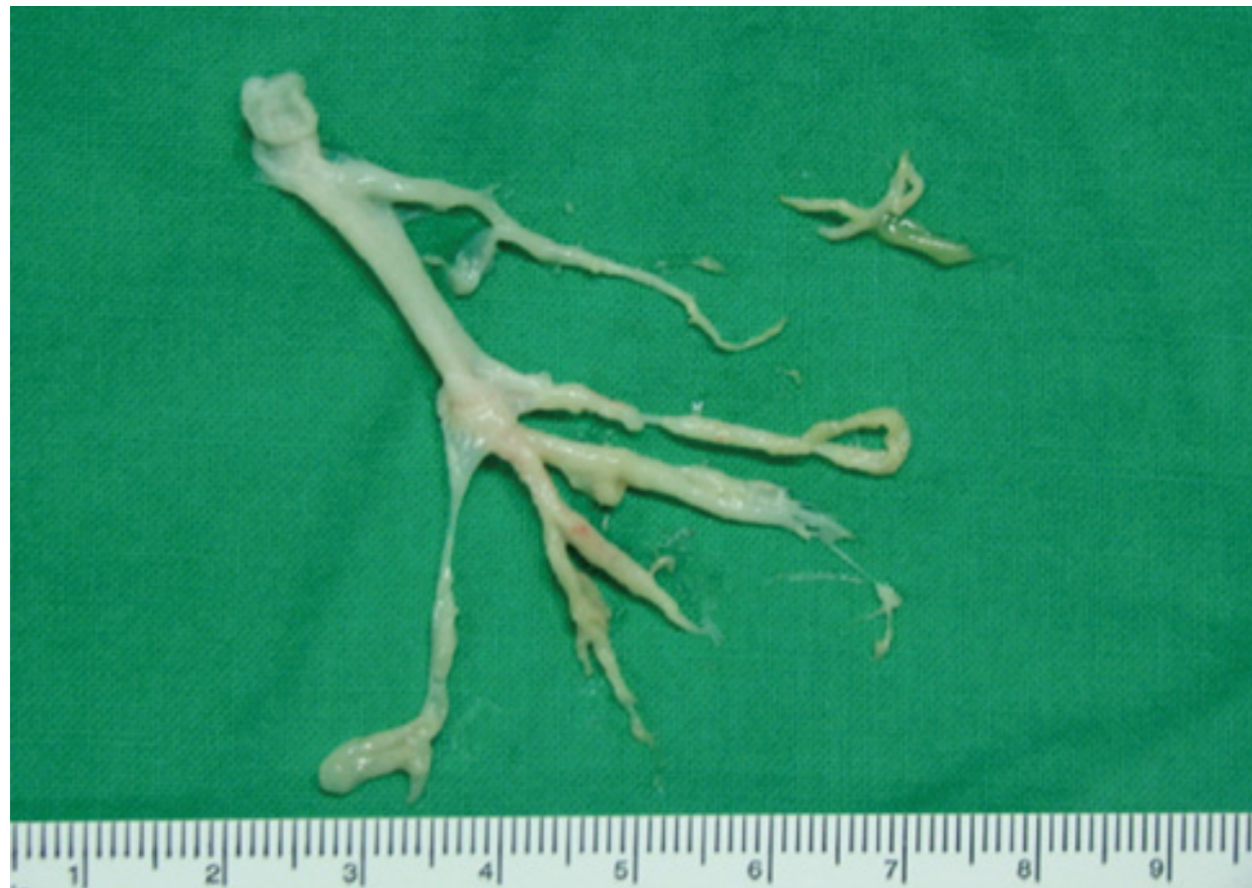

Plastyczne Zapalenie Oskrzeli

Plastyczne zapalenie oskrzeli (*plastic bronchitis*, PB) jest bardzo poważnym schorzeniem, występującym zwłaszcza u dzieci [1]. Choroba ta może pojawić się w przypadku wielu stanów przewlekłych, w tym astmy i innych chorób o podłożu alergicznym, poważnych infekcji układu oddechowego lub mukowiscydozy [2]. Najczęściej obserwowana jest jednak u dzieci z wrodzonymi wadami serca, zwłaszcza w grupie chorych po przebytych paliatywnym leczeniu zakończonym operacją Fontana [1].

Powikłanie to wiąże się najprawdopodobniej ze wzrostem przepuszczalności błony śluzowej dróg oddechowych i wydzielania do ich światła konglomeratów białkowych [3]. Patogeneza plastycznego zapalenia oskrzeli nie jest jednak dokładnie poznana. Pierwsza z teorii zakłada, że czynnikiem inicjującym cały proces jest stan zapalny w obrębie układu oddechowego, prowadzący do zaburzenia funkcji nabłonka wyściełającego drogi oddechowe i powodujący uszkodzenie oskrzela. Druga, mówi o znacznym zaburzeniu funkcji układu chłonnego w obrębie płuc [2]. W przypadku dzieci po korekcji paliatywnej metodą Fontana możliwe jest wystąpienie tych dwóch czynników, zarówno zaburzenia w przepływie chłonki przez płuca, jak również wzrost przepuszczalności błony drzewa oskrzelowego [2, 3].

W wytworzonym chirurgicznie krążeniu Fontana często dochodzi do wzrostu systemowego ciśnienia żylnego oraz zaburzeń w krążeniu wrotnym wątroby. Zjawisko to może mieć wpływ na wzrost objętości chłonki w przewodzie piersiowym, będącym największym naczyniem chłonnym w organizmie, a to z kolei powoduje zaburzenia w krążeniu chłonki w obrębie płuc. Ponadto liczne zabiegi operacyjne mogą przyczynić się do wtórnego uszkodzenia naczyń chłonnych w obrębie śródpiersia oraz powstania zrostów w obszarze opłucnej stanowiąc kolejny czynnik mogący mieć wpływ na nieprawidłowy przepływ chłonki. Badaniem pomocniczym wykonywanym w tej grupie chorych może być limfoscyntygrafia, pozwalająca na wykrycie nieprawidłowości w obrębie układu chłonnego [2, 4, 5]. Na podstawie dokładnych badań można dokonać różnicowania odlewów powstających w oskrzelach w przebiegu PB. Wyróżnia się odlewy zapalne oraz bezkomórkowe. [6, 7, 8].




Fot. 1. Odkrztuszony przez dziecko odlew drzewa oskrzelowego w przebiegu PB (załączone foto)

Głównymi objawami, mogącymi sugerować PB są przewlekły kaszel oraz spadki saturacji. Wskaźniki stanu zapalnego w badaniach laboratoryjnych mogą być w normie, podobnie jak poziom białka. Jest to niezwykle ważny aspekt, ponieważ wcześniej uważano, że PB najczęściej dotyczy grupy pacjentów, u których występuje również zespół utraty białka. U niektórych dzieci może wystąpić gorączka lub przewlekły stan podgorączkowy. Wraz z narastaniem obturacji dróg oddechowych objawy ulegają nasileniu, kaszel zwiększa się, pojawia się duszność, tachykardia, w badaniu pulsoksymetrycznym widoczny jest spadek saturacji [6, 8, 9, 10]. Do czasu odkrztuszenia odlewu drzewa oskrzelowego dzieci często leczone są pod kątem infekcji dróg oddechowych, diagnozowane w kierunku astmy a nawet mukowiscydozy. Rozpoznanie tego powikłania nie jest jednak możliwe do momentu odkrztuszenia wydzieliny zawierającej charakterystyczny odlew drzewa oskrzelowego. Choroba prowadzi do niedrożności dróg oddechowych a co za tym idzie niedotlenienia organizmu, którego spektrum i konsekwencje mogą być istotnie zróżnicowane. W niektórych przypadkach może dojść do zatrzymania krążenia i zgonu. Szacuje się, że śmiertelność wśród chorych z plastycznym zapaleniem oskrzeli wynosi 29% i jest wyższa w grupie dzieci z wadami serca w porównaniu z pacjentami nie posiadającymi schorzeń układu krążenia [6, 11, 12].

Diagnostyka obejmuje najczęściej wykonanie cewnikowania serca oraz bronchoskopii, w czasie której można usunąć widoczne w drzewie oskrzelowym odlewy. Ponadto możliwe jest wykonanie limfoscyntygrafii w przypadku podejrzenia nieprawidłowości w obrębie układu chłonnego, również u pacjentów po operacji Fontana oraz wykonanie tomografii komputerowej. Ostatnie badanie może być wykonywane również w celu monitorowania przebiegu leczenia PB [5, 13, 14].

Terapia PB jest trudna i długotrwała. Na chwilę obecną nie można mówić o całkowitym wyleczeniu choroby. Nawet po kilku latach tzw. „remisji” dziecko znów może zacząć odkrztuszać odlewy oskrzelowe. Powikłanie niestety istotnie wpływa na dalsze rokowania. Wśród stosowanych środków farmakologicznych wymienia się mukolityki, kortykosteroidy, leki rozszerzające oskrzela, heparynę, tkankowy aktywator plazminogenu, sildenafil, antybiotyki i sól hipertoniczną o stężeniu od 3 do 7%. Stosuje się terapię wziewną oraz w zależności od stanu pacjenta część leków podawana jest drogą dożylną lub doustnie. W wielu przypadkach konieczne jest wykonanie licznych bronchoskopii i podjęcie próby mechanicznego usunięcia odlewów z drzewa oskrzelowego. W przypadku istotnego pogorszenia stanu dziecka, konieczna może okazać się terapia w OIOM, włącznie z intubacją i zastosowaniem pozaustrojowego natleniania krwi (ECMO) [8, 10, 13]. W przypadku niektórych pacjentów po operacji Fontana rozwiązaniem może być podwiązanie przewodu piersiowego, co wpływa na poprawę przepływu chłonki, zmniejsza jej refluks, prowadząc do normalizacji ciśnienia w śródpiersiu [10]. Duże znaczenie w ostatnim czasie przypisuje się terapii wziewnej przy pomocy tkankowego aktywatora plazminogenu (t-PA), uznając, że istotnie poprawia ona jakość życia osób z PB [15]. Kluczową rolę w terapii plastycznego zapalenia oskrzeli odgrywa intensywna fizjoterapia oddechowa, z zastosowaniem drenażu oraz ćwiczeń wspomagających odkrztuszanie w tym nauka efektywnego kaszlu [8].

Plastyczne zapalenie oskrzeli jest rzadkim, lub rzadko rozpoznawanym powikłaniem w grupie chorych z wadami serca, w tym szczególnie po operacji Fontana. Funkcjonująca od wielu lat teoria, mówiąca o tym, że dziecko z wadą serca ma prawo chorować częściej może uspić czujność nie tylko rodziców ale również lekarzy. Często przewlekły kaszel u dziecka z wadą serca jest bagatelizowany, tymczasem może być ważnym objawem. Niewielu lekarzy zna tę jednostkę chorobową, a od wczesnej diagnozy i prawidłowo prowadzonej terapii często zależy jakość życia dziecka oraz dalsze rokowania.



Piśmiennictwo

1. Racz J, Mane G, Ford M, Schmidt L, Myers J et al: Immunophenotyping and Protein Profiling of Fontan - associated Plastic Bronchitis Airway Casts. *Annals of American Thoracic Society* 2013; 10, 2:98-107
2. Shah N, Baldauf M, Shukla M, Flynn P, Dhuper S: Plastic Bronchitis leading to Respiratory Failure Following the Fontan Procedure: A pediatric case report, proposed pathophysiology and review of current treatment modalities.
<http://www.priorv.com/cmof/plastic.litm>
3. Malec E, Januszewska K: Pacjenci z pojedynczą, komorą po operacji Fontana - nowe wyzwanie dla kardiologów. *Kardiologia Polska* 2010; 68, 4:467-471
4. Languetin J, Scheinmann P, Mahut B, Le Bourgeois M, Jaubert F et al.: Bronchial casts in children with cardiopathies: The role of pulmonary lymphatic abnormalities. *Pediatric Pulmonology* 1999; 28, 5:329-336
5. Ezmigna DR, Morgan WJ, Witte MH, Brown MA.: Lymphoscintigraphy in plastic bronchitis, a pediatric case report. *Pediatric Pulmonology* 2013; 48, 5:515-518
6. Brogan TV, Finn LS, Pyskaly DJ, Redding GJ, Ricker D et al: Plastic bronchitis in children: A case series and review of the medical literature. *Pediatric Pulmonology* 2002; 34, 6:482-487
6. Nayar S, Parmar R, Kulkarni S, Cherian KM: Treatment of Plastic Bronchitis. *Ann Thorac Surg* 2007;83:1884-1886
7. Brooks K, Caruthers RL, Schumacher KR, Stringer KA: Pharmacotherapy Challenges of Fontan-Associated Plastic Bronchitis: A Rare Pediatric Disease.
8. Stiller B, Riedel F, Paul K, Van Landeghem FK. Plastic bronchitis in children with Fontan palliation: analogue to protein losing enteropathy? *Pediatr Cardiol.* 2002; 23: 90-4
9. Salman S, Shah A, Drinkwater DC, Christian KG. Plastic bronchitis: is thoracic duct ligation a real surgical option? *Ann Thorac Surg.* 2006; 81 (6): 2281-3
10. Singhal NR, Da Cruz EM, Nicolarsen J, Schwartz LI, Merritt GR et al: Perioperative Management of Shock in Two Fontan Patients With Plastic Bronchitis. *Semin Cardiothorac Vasc Anesth* 2013;17,1:55-60
11. Guimaraes VA, Atik E, Castelli JB, Ikari NM, Thomaz AM et al: Association of plastic bronchitis to protein-losing enteropathy after fontan operation. *Arq Bras Cardiol* 2010;94,4:48-50.
13. Kunder R, Kunder Ch, Sun H, Berry G, Messner A et al: Pediatric Plastic Bronchitis: Case Report and Retrospective Comparative Analysis of Epidemiology and pathology. *Case Rep Pulmonol* 2013: 649365.
14. Woo Goo H, Jhang WK, Kim YH, Kon Ko J, Park IS et al: CT findings of plastic bronchitis in children after a Fontan operation. *Pediatr Radiol* 2008;38:989-993
15. Lubekę NL, Nussbaum VM, Schroth M: Use of Aerosolized Tissue Plasminogen Activator in the Treatment of Plastic Bronchitis. *Ann Pharmacother* 2013;47:13